

A photograph of a doctor with glasses and a white lab coat examining a young child. The doctor is using a stethoscope on the child's chest. The entire image has a blue color overlay.

**E SE FOR CÂNCER INFANTIL?
OS SINAIS DA DOENÇA E AS
CHANCES DE CURA.**

GRAACC

COMBATENDO E VENCENDO
O CÂNCER INFANTIL

Ficha Técnica

Autora: Dra. Monica Cypriano

Foto da capa: Luiz Felipe, paciente do GRAACC e Dra. Carlota

Fotógrafa: Luisa Chequer

Uma publicação on-line do GRAACC.

Setembro de 2020.

www.graacc.org.br



@instagraacc



/GRAACC



@graacc



GRAACCSP

Apresentação

O câncer é a doença que mais mata crianças e adolescentes no Brasil. São cerca de 2.560 vidas perdidas por ano de acordo com o Sistema de Informação de Mortalidade (SIM), do Ministério da Saúde. Por ter baixa incidência, representando apenas 3% dos cânceres em geral, e sintomas muito semelhantes aos de infecções virais ou bacterianas comuns da infância, o diagnóstico precoce ainda é desafiador e exige a atenção de pais, responsáveis e pediatras para perceberem seus primeiros sinais.

Os tumores que acometem as crianças e os adolescentes geralmente são causados por alterações em células imaturas e primitivas que ocorrem em fase de crescimento, fruto de erros celulares no momento em que as células estão em divisão acelerada. Isso explica a rápida evolução da doença.

O lado positivo é que, justamente por essas características, costumam ser mais sensíveis à apoptose terapêutica, que é a morte celular programada, induzida pelo tratamento quimioterápico. A resposta aos medicamentos é mais rápida nas crianças, assim como a recuperação.

E, como, felizmente, a medicina teve diversas conquistas nas últimas décadas, na esteira de investimentos em pesquisa, ensino e qualificação profissional, as chances de cura subiram de 41% no início da década de 1990 em São Paulo, para os atuais 70%, taxa média alcançada pelo Hospital do GRAACC. Entretanto, se forem diagnosticados com doença metastática, a possibilidade de sobrevivência em 5 anos é muito inferior. Quando a enfermidade é descoberta logo no início, alguns tipos de tumores, como, por exemplo, o tumor de Wilms (neoplasia renal) e retinoblastoma, (câncer ocular mais comum entre as crianças de até três anos), o índice de cura pode atingir mais de 90%.

Devido à ausência de comprovação científica que associe fatores externos como causa do câncer pediátrico a prevenção primária é inviável para este grupo etário. Sendo assim, a ênfase na abordagem da doença deve ser o diagnóstico precoce. Além disso, o encaminhamento para serviços de excelência, preferencialmente especializados em oncologia pediátrica, como o Hospital do GRAACC, comprovadamente aumentam as chances de

cura e as perspectivas de qualidade de vida do paciente.

O refinamento do diagnóstico por meio de equipamentos de última geração e de sequenciamento genético permitem o direcionamento a tratamentos cada vez mais personalizados, que podem contar com terapias-alvo e atingir diretamente as células cancerígenas causando cada vez menos danos ao paciente.

Este material vem lembrar que a aplicação dos melhores recursos para conduzir o tratamento oncológico pediátrico para obter cura com qualidade de vida para as crianças com câncer só são possíveis quando os responsáveis procuram por orientação médica ao notarem os primeiros indícios da doença e quando a prática clínica, a vivência e a observação dos profissionais de saúde auxiliam a percepção da doença desde o primeiro contato com o paciente.

A luta pela vida obtém mais pontos com o conhecimento.

Boa leitura!

Sobre o GRAACC

O GRAACC nasceu em 1991 com a missão de oferecer todas as chances de cura, com qualidade de vida, a crianças e adolescentes com câncer.

Seu complexo hospitalar, localizado na Vila Clementino, em São Paulo, é referência no tratamento especializado em oncologia pediátrica, principalmente nos casos mais complexos. O Hospital do GRAACC oferece tudo o que o tratamento exige em um único lugar: centro de diagnóstico, quimioterapia, radioterapia, transplante de medula óssea, centro cirúrgico, UTI pediátrica, entre outros serviços. Seus diferenciais são a experiência da equipe assistencial, os ambulatórios divididos por tipos de tumores, que permitem que o oncologista pediátrico tenha muito conhecimento sobre cada tipo de doença, e a humanização no atendimento hospitalar. Anualmente, mais de quatro mil crianças e adolescentes de zero a 18 anos, de todas as regiões do país, são atendidos no GRAACC.

O GRAACC possui uma parceria técnica-científica com a Universidade Federal de São Paulo (UNIFESP), que permite a pesquisa, a prática e o ensino, aperfeiçoando a qualificação dos novos profissionais e ajudando a difundir conhecimento em diagnóstico e tratamento.

Para conhecer todos os serviços e especialidades do Hospital do GRAACC, acesse:

www.graacc.org.br



Fotógrafa: Luisa Chequer

Luiz Felipe, paciente do GRAACC e Dra. Carlota

Câncer pediátrico

O que é o câncer?

Conhecido como neoplasia maligna é um conjunto de centenas de doenças não contagiosas e que surgem pelo crescimento desordenado de algumas células do organismo. Elas podem se espalhar para outras partes do corpo, a essa multiplicação dá-se o nome de metástase. A origem das células cancerígenas determina o tipo de neoplasia correspondente. Quando a doença surge em tecidos epiteliais, como pele ou mucosas, é denominada carcinoma. Já os sarcomas têm origem em tecidos conjuntivos, como os músculos e ossos.

Em adultos, a maioria dos casos é associada a causas externas, ou seja, ao ambiente e hábitos, como a exposição ao sol (radiação ultravioleta), o fumo, sedentarismo etc.

Por que a doença pediátrica é diferente?

O câncer infantil não está associado a causas externas, sendo assim, ainda não há medidas de prevenção da doença nessa população. . A boa notícia é que mais de 70% dos casos são curáveis com diagnóstico precoce e tratamento multimodal e multiprofissional adequado. Porém, infelizmente, menos de metade das crianças tem acesso a hospitais especializados no tratamento da doença.

Como os sintomas do câncer são muito parecidos com as manifestações de outras doenças comuns na infância e a criança com câncer pode ter aparência normal e continuar animada, comendo e brincando, os responsáveis podem demorar a procurar a ajuda médica para a investigação.

Outro fator que dificulta o diagnóstico é que não existem exames de rastreamento para o câncer em crianças, como há para os adultos. Além disso, a incidência do câncer pediátrico é de aproximadamente 16 para cada 100 mil indivíduos, portanto, rara e menos frequente na vivência clínica. Logo, fica mais difícil pensar em câncer como um possível diagnóstico.

Quando é necessário procurar um médico?

Pais, responsáveis e pessoas que convivem com as crianças, como avós, tios e professores, podem contribuir para identificar os primeiros sintomas, mas é importante salientar que não significa que a criança ou o adolescente tenha câncer. Várias outras doenças podem causar esses sinais. Por essa razão, somente um médico poderá indicar o momento de iniciar uma investigação mais especializada para o diagnóstico preciso.

Confira os principais sinais de alerta para o câncer infantojuvenil:

- Febre persistente sem causa aparente e que não melhora com antibióticos ou medicamentos
- Perda de peso recente sem causa conhecida
- Manchas roxas na pele sem causa conhecida
- Pressão alta
- Dor de cabeça matutina frequente
- Convulsão sem febre
- Fraqueza ou paralisia de um lado do rosto ou corpo
- Gânglios aumentados (ínguas) por período superior a 3 semanas
- Reflexo branco no olho ao tirar fotografia com flash
- Inchaço em um dos olhos, olho torto ou estrabismo
- Inchaço nas gengivas, amolecimento repentino dos dentes com perda dentária anormal para a idade
- Falta de ar sem histórico de febre, asma ou alergia
- Presença de sangue na urina
- Aumento do tamanho de um ou dos dois testículos
- Barriga inchada ou endurecida
- Desenvolvimento puberal muito adiantado para a idade
- Dor óssea persistente ou progressiva
- Dor ou inchaço nas articulações sem causa conhecida
- Aparecimento de inchaço, nódulo, “bola” em alguma parte do corpo sem relação com trauma

Tipos de tumores infantis mais comuns

Leucemia

É o câncer mais comum na infância. As leucemias têm origem na medula óssea (o tutano dos ossos), onde o sangue é normalmente produzido.

A leucemia é diagnosticada por meio do mielograma, exame do sangue retirado de dentro do osso. Existem vários tipos de leucemia: a que ocorre mais frequentemente na criança é a leucemia linfóide aguda (LLA); em segundo lugar, a leucemia mieloide aguda (LMA); e,

raramente, a leucemia mieloide crônica (LMC). A leucemia linfóide crônica só ocorre em adultos.

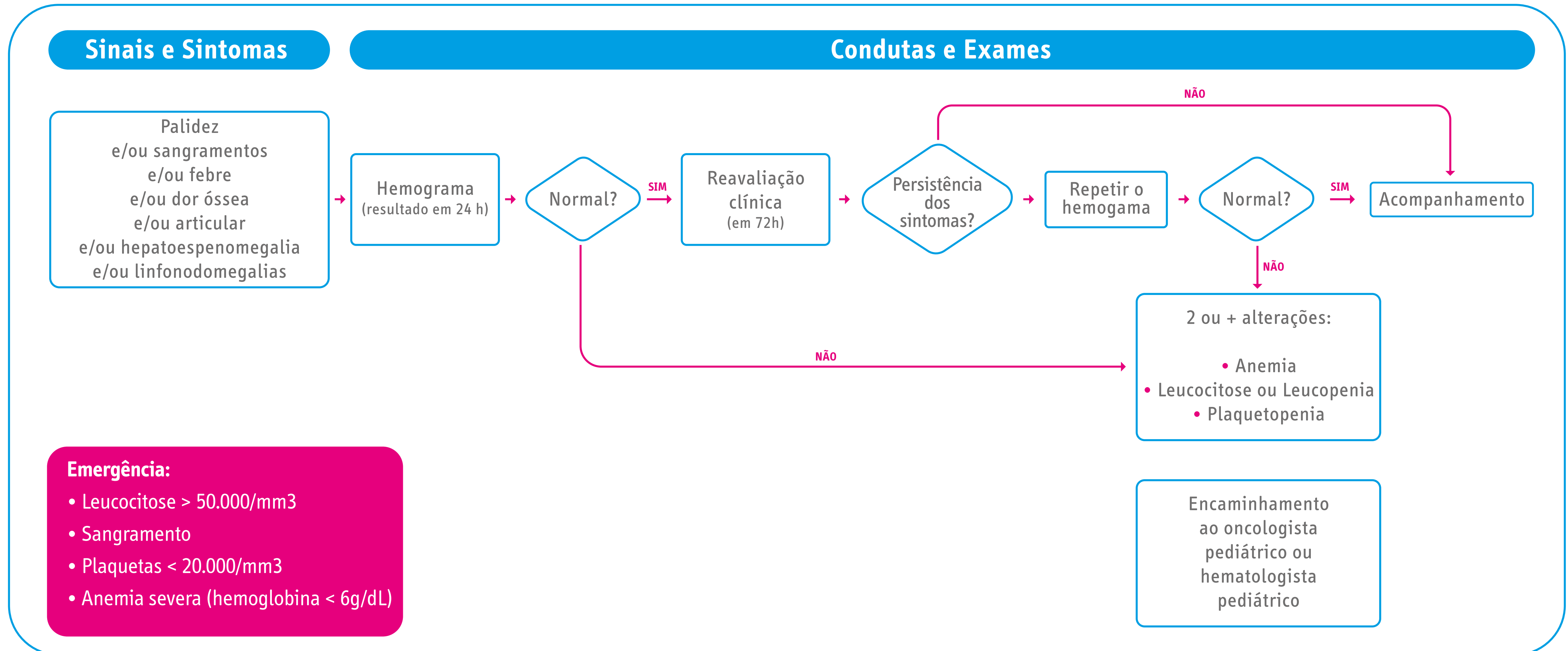
Além da medula óssea, as leucemias podem também atingir os testículos, que se tornam endurecidos e aumentados de tamanho; e o líquido (líquido da espinha), provocando dores de cabeça e vômitos.

As leucemias podem ter índices de cura de até 80%

quando diagnosticadas precocemente e tratadas com quimioterapia. Outros tratamentos que podem ser indicados são a radioterapia e o transplante de medula óssea.

Os principais sintomas das leucemias infantis são dor nos ossos ou nas articulações, palidez, manchas roxas, sangramentos, febre, cansaço e desânimo.

Fluxograma sobre os sinais e sintomas de alerta para as leucemias agudas



Fonte: (Instituto Nacional de Câncer José Alencar Gomes da Silva; Instituto Ronald McDonald, 2014)

Tumores do sistema nervoso central

Os tumores do sistema nervoso central são o segundo tipo de câncer mais frequente na infância e têm incidência em ascensão devido ao maior acesso a exames que não haviam no passado. O sinal mais comum é a persistência de sintomas como dor de cabeça e vômitos pela

manhã, tontura e perda do equilíbrio. Geralmente, o médico neurologista examina a criança e pode realizar tomografia ou ressonância nuclear magnética do crânio. O diagnóstico do tipo exato de tumor é feito após a cirurgia com o resultado anatomopatológico.

Os tumores benignos são tratados apenas com cirurgia. Já os tumores malignos poderão ser tratados com quimioterapia e radioterapia.

Retinoblastoma - Tumor ocular infantil

Esse tipo de câncer afeta os olhos e, geralmente, ocorre antes dos 4 anos de idade. A principal manifestação é um reflexo brilhante no olho doente, parecido com o brilho que os olhos de um gato apresentam quando iluminados à noite.

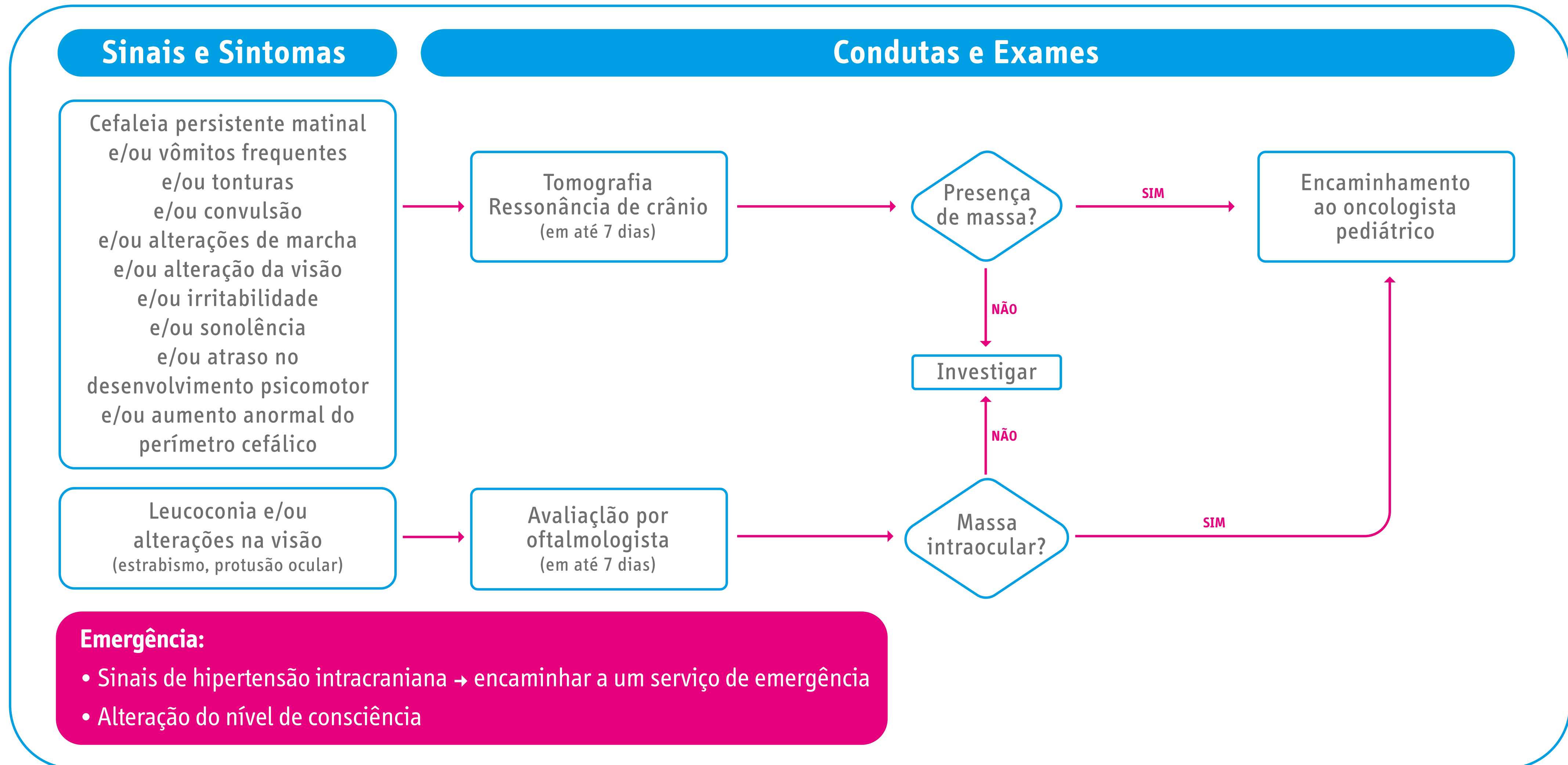
As crianças podem ainda ficar estrábicas (vesgas), ter dor nos olhos ou perder a visão. Alguns retinoblastomas

são hereditários. Se outras pessoas da família já tiveram o tumor, as crianças devem ser examinadas por um oftalmologista desde a hora do nascimento, para que o diagnóstico seja o mais precoce possível.

Os retinoblastomas são diagnosticados por oftalmologistas experientes na identificação da doença, por meio do exame do fundo de olho, com a pupila dilatada. Em

geral, não se devem realizar biópsias. Os tumores pequenos podem ser tratados com métodos especiais, que permitem à criança continuar a enxergar normalmente. Em casos adiantados, pode ser necessário retirar o olho (enucleação), além de tratamento com quimioterapia e/ou radioterapia.

Fluxograma dos sinais de alerta para tumores do sistema nervoso central e retinoblastoma



Fonte: (Instituto Nacional de Câncer José Alencar Gomes da Silva; Instituto Ronald McDonald, 2012)

Linfomas – Câncer nos gânglios

Os linfomas são tumores do tecido linfoide, que é o principal componente dos linfonodos (gânglios ou ínguas). Contudo, esses tumores também podem estar presentes em outros órgãos, como fígado, baço, intestino e amígdala (tonsila palatina). Existem dois tipos de linfoma: o Hodgkin, em homenagem a Thomas Hodgkin, que descreveu a doença; e o não-Hodgkin.

- **Linfoma de Hodgkin**

É um tumor que acomete gânglios e baço e que é mais frequente em adolescentes. A maioria dos casos começa com adenomegalia, ínguas que vão crescendo no pescoço, nas axilas ou na virilha. A criança pode apresentar febre prolongada e perda de peso. O diagnóstico do Linfoma de Hodgkin é feito por meio de biópsia de um gânglio aumentado de tamanho. O tratamento é feito com quimioterapia e radioterapia.

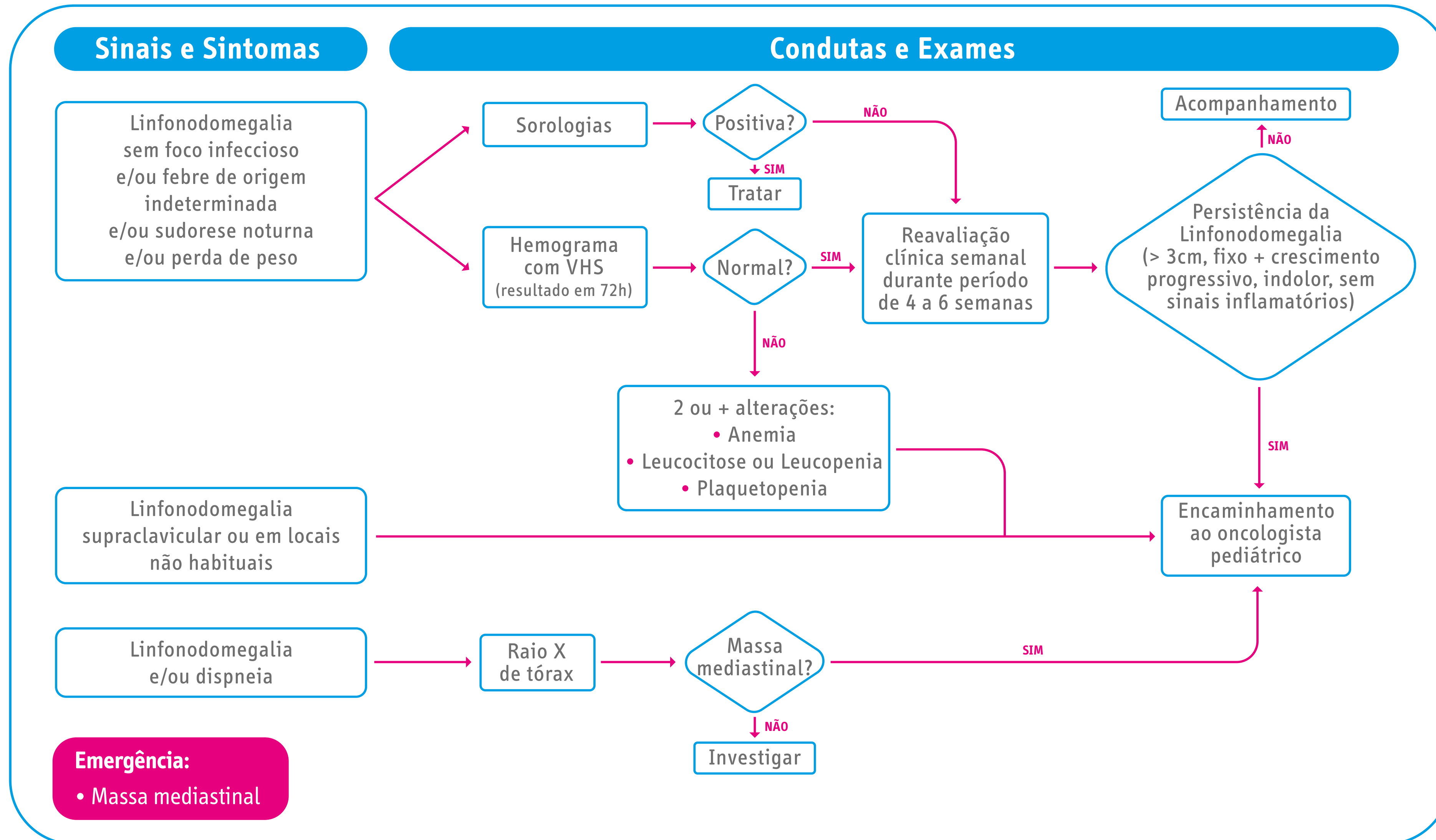
Atualmente, em cada 100 crianças tratadas adequadamente, 85 ficam completamente curadas.

- **Linfoma não Hodgkin**

É mais frequente em meninos e ocorre principalmente entre os 4 e 8 anos de idade. Atinge qualquer parte do corpo, mas principalmente tórax e abdome.

Quando o linfoma é na barriga (tipo Burkitt), pode causar parada de evacuações e dor nessa região. Já se for no tórax, pode causar tosse ou falta de ar. O diagnóstico dos linfomas é feito pela biópsia do tumor ou retirada de líquido do tórax (derrame pleural) ou da barriga (ascite), quando houver. Se diagnosticado precocemente, os índices de cura chegam a 80%.

Fluxograma sobre os sinais de alerta para os linfomas



Fonte: (Instituto Nacional de Câncer José Alencar Gomes da Silva; Instituto Ronald McDonald, 2012)

Neuroblastoma

Trata-se de um tumor do tecido nervoso simpático presente na glândula suprarrenal e em gânglios da espinha (coluna vertebral). Geralmente, ocorre em crianças com menos de 5 anos. Os locais mais comuns são abdome, tórax e pescoço, perto da coluna vertebral. Pode afetar o fígado, ossos e a medula óssea. Os tumores que

crescem próximo da coluna vertebral podem causar fraqueza nas pernas, dor e perda do controle da eliminação de fezes e urina. O diagnóstico tardio pode ocasionar impacto no prognóstico e a criança pode ficar com paralisia definitiva.

Para diagnosticar o neuroblastoma é necessário, em

geral, realizar uma biópsia do tumor, retirando um pequeno pedaço por meio de cirurgia para que um médico patologista possa vê-lo no microscópio. Os tratamentos mais indicados são cirurgia e quimioterapia e, em alguns casos, radioterapia e transplante de medula.

Tumor renal

O tumor mais frequente no rim da criança é o tumor de Wilms, também chamado de nefroblastoma. Geralmente, acomete crianças pequenas, antes dos 5 anos de idade, e a manifestação mais comum é de uma massa

ou inchaço no abdome. A criança pode ainda apresentar sangue na urina, dores abdominais e pressão alta. O exame mais indicado para o diagnóstico é o ultrassom. O tratamento é cirurgia, em que se retira o rim

comprometido, seguida, em geral, de quimioterapia e, em alguns casos, de radioterapia. A cura está estimada em torno de 90% dos casos.

Tumores germinativos

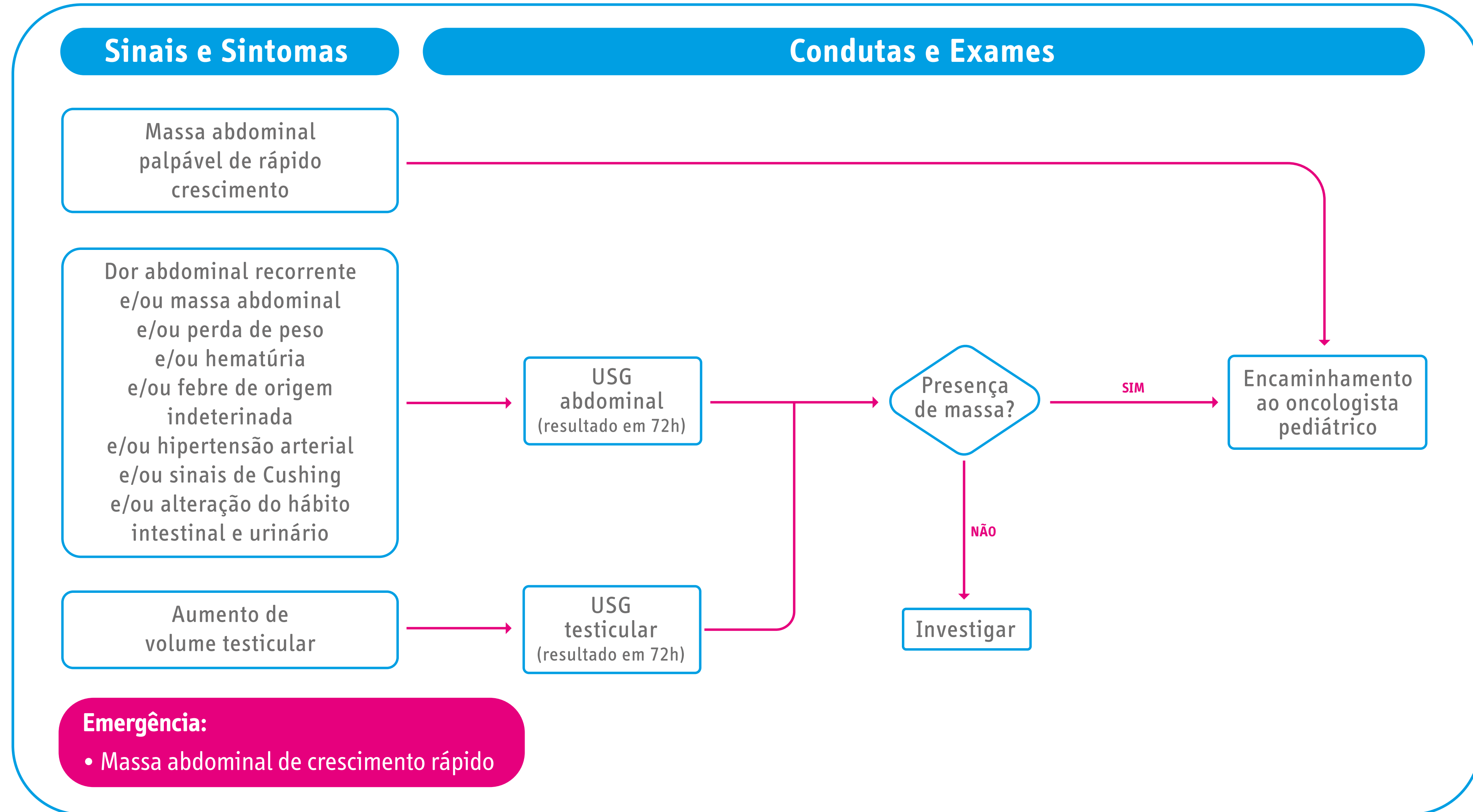
São tumores do ovário ou testículos, mais comum em adultos por volta dos 30 anos de idade, e raros na infância. Os tumores de ovário podem causar dores abdominais, geralmente crônicas, puberdade precoce (crescimento dos seios e aparecimento de pelos antes do tempo) e tumorações palpáveis.

Os meninos com testículos que não desceram para a bolsa escrotal (criptorquidia) devem realizar um ultrassom para investigação, já que a incidência de câncer é de 20 a 40 vezes maior nesses casos. O sinal de alerta é o aumento da bolsa escrotal, confundido muitas vezes com hérnia. O diagnóstico é feito durante a cirurgia

para a retirada do tumor.

Nos meninos, é importante ainda que a cirurgia seja realizada via abdominal e não via escrotal. O tratamento é realizado com cirurgia e quimioterapia.

Fluxograma sobre os sinais de alerta para as massas abdominais



Fonte: (Instituto Nacional de Câncer José Alencar Gomes da Silva; Instituto Ronald McDonald, 2012)

Histiocitoses

As histiocitoses são um grupo de doenças caracterizadas pela proliferação e pelo acúmulo de células do sistema mononuclear fagocitário que inclui monócitos/macrófagos, células dendríticas dérmicas/intersticiais e as células de Langerhans. Estas podem ser localizadas ou generalizadas, reacionais ou neoplásicas. Pode ocorrer raramente em adultos, mas normalmente ocorre em crianças entre 1 e 4 anos. Quando têm infiltrações locais, podem acometer osso, pele ou linfonodos. Pode apresentar desde eczema leve ou lesões ósseas assin-

tomáticas diagnosticadas incidentalmente em exames radiológicos até casos graves com comprometimento acentuado do estado geral, febre, irritabilidade, perda de peso e atraso no desenvolvimento. Em crianças abaixo dos 2 anos, a forma sistêmica da doença pode gerar aumento do fígado e do baço, aumento dos gânglios linfáticos, diabetes insípido (produção excessiva de urina muito diluída provocada pela ausência do hormônio vasopressina), proptose (projeção do globo ocular para fora da órbita) e redução dos elementos do

sangue. Adolescentes apresentam mais frequentemente envolvimento ósseo único ou múltiplo, sem comprometimento visceral.

O diagnóstico da histiocitose pode ser realizado pela análise histórica detalhada do paciente, exames físicos, laboratoriais e radiológicos, além de exames específicos de acordo com as manifestações da doença, podendo ser necessária a ressonância magnética, mas sempre requer biópsia da lesão suspeita.

Tumores ósseos

São mais frequentes em adolescentes. Quase sempre o paciente refere trauma incompatível com a intensidade da dor, sendo que a mesma persiste por mais tempo do que seria o esperado. O local mais comum é logo acima ou abaixo do joelho. A pele pode ficar vermelha e quente e, quando o tumor cresce, é possível ver um inchaço no local. Esses sintomas podem ser confundidos, prin-

cipalmente, com infecções ou dores de crescimento.

Para diagnosticar o tumor ósseo, é importante fazer radiografia do local doloroso. É necessário que um médico ortopedista, com bastante experiência em câncer, realize uma biópsia com agulha, sem cortar a pele. Os tipos mais comuns de tumores ósseos malignos são osteossarcoma e sarcoma de Ewing, sendo que o último

também pode se manifestar nos tecidos de partes moles. O tratamento é feito com cirurgia e quimioterapia. O diagnóstico precoce aumenta as chances de cura para 70%. Em pacientes com doença metastática, a sobrevivência está em torno de 30%.

Sarcomas de partes moles

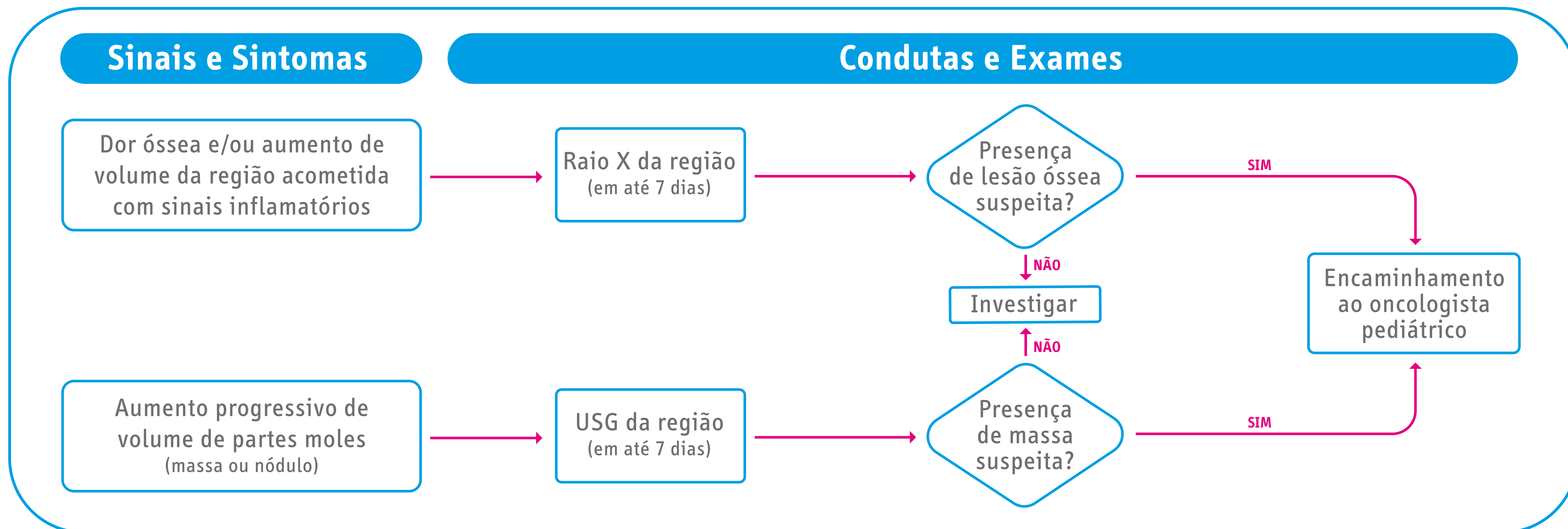
São tumores que podem ocorrer em músculos, gordura e articulações. Afetam tanto crianças, quanto adolescentes e adultos. É importante que o médico examine a criança para qualquer dor, inchaço ou nódulos que cresçam rapidamente ou que não desapareçam após uma semana. Os sarcomas podem ocorrer na cabeça, no pescoço, na área genital, nos braços e nas pernas. Em adolescentes, pode localizar-se na região dos testículos, provocando aumento do escroto, sendo con-

fundido com hérnias. Para diagnosticar os sarcomas, é muito importante que um médico experiente em câncer realize uma biópsia, a fim de examinar o tumor no microscópio. Em geral, o tratamento dos sarcomas é feito com cirurgia, quimioterapia e radioterapia.

O rabdomiossarcoma é o sarcoma de partes moles mais comum na infância, que corresponde por 4 a 5% das neoplasias da pediatria. Tem origem nas células que

desenvolvem músculos estriados da musculatura esquelética. Cerca de 30% destes cânceres são diagnosticados precocemente, podendo ser completamente removidos com tratamento cirúrgico. Mas mesmo quando isso acontece, tumores pequenos, que não são visualizados, sentidos e nem diagnosticados por exames de imagem, já poderiam estar disseminados, razão pela qual outros tratamentos são necessários.

Fluxograma sobre os sinais de alerta para tumores ósseos e de partes moles



Fonte: Instituto Nacional de Câncer José Alencar Gomes da Silva; Instituto Ronald McDonald, 2012.

Referências bibliográficas



BRASIL Ministério da Saúde; Fonte: Instituto Nacional de Câncer José Alencar Gomes da Silva; Instituto Ronald McDonald. Diagnóstico precoce do câncer na criança e no adolescente. 2ª edição revista e ampliada. Rio de Janeiro, 2014. Disponível em:

<https://www.inca.gov.br/sites/ufu.sti.inca.local/files//media/document//diagnostico-precoce-na-crianca-e-no-adolescente.pdf>.

Acesso em 15 de setembro de 2020.

Brasil. Ministério da Saúde. Secretaria de Atenção à Saúde. Departamento de Atenção Especializada e Temáticas. Protocolo de diagnóstico precoce do câncer pediátrico [recurso eletrônico] / Ministério da Saúde, Secretaria de Atenção à Saúde, Departamento de Atenção Especializada e Temáticas. – Brasília: Ministério da Saúde, 2017.

Mirra AP, Latorre MRDO, Veneziano DB, editores. Incidência, mortalidade e sobrevida do câncer da infância no município de São Paulo. São Paulo: Registro de Câncer de São Paulo; 2004.52p.